

از کارهای آزمایشگاه فیزیولوژی

پولیکرافی در امراض قلب و عروق

(بقیه از شماره قبل)

نکارش

دکتر ناصر گیتی

رئیس آزمایشگاه فیزیولوژی دانشکده پزشکی

۴ - اسفیگموگرافی

نبض که پزشکان قدیم اهمیت زیادی بآن جهت تشخیص امراض میدادند باندازه‌های خواص آن در بیماریهای مختلفه تغییر میکنند که فقط انگشتان ورزیده و ممارست نموده میتواند تمام این تغییرات را بتوسط حس لمس درک نموده و به علت آن پی برد . ولی پس از آنکه «ویرور» (۱) فیزیولوژیست آلمانی در ۱۸۵۶ دستگاهی برای ثبت منحنی نبض اختراع نمود و بزودی این دستگاه بتوسط «ماره» تکمیل و در کلینیک امراض قلبی بمورد استفاده گذارده شد ، تشخیص تغییرات خواص نبض از روی اسفیگموگرام امری سهل و آسان گردید بقسمیکه امروزه باندانستن کلیات فیزیوپاتولوژی قلب و عروق پی بردن به چگونگی و علت تغییرات نبض از روی اسفیگموگرام در تمام موارد مرضی برای هر پزشکی کار سهل و عادی میباشد .

دستگاههای اسفیگموگراف از نظر اصول ساختمان بر دو قسم

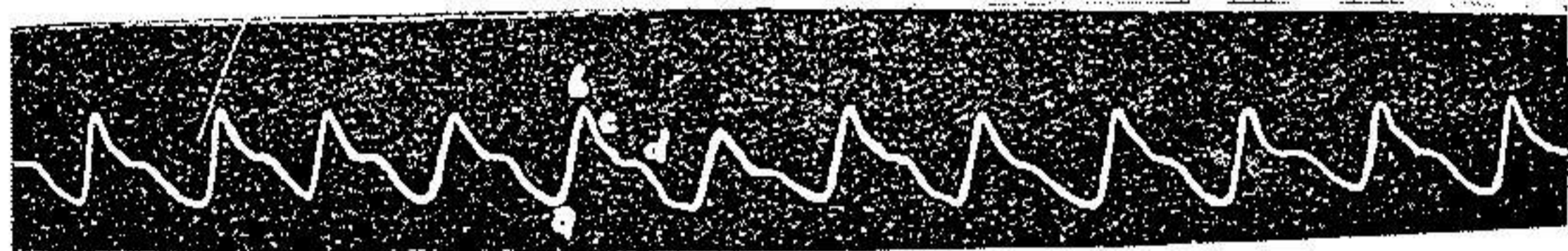
میباشند :

۱- اسفیگموگراف مستقیم ۲- اسفیگموگراف غیرمستقیم یا انتقالی

۱- Vierordt

(انتقال بتوسط هوا یا نور) انواع متداول و معروف اسفیگموگرافها عبارتست از « ماره » - « ژاکه » - « پاشن » ، « فرانک » . معمولا نبض شریان رادیال و گاهی اوقات نبض فمورال و کاروتید را ثبت مینمایند. از نظر تکنیک بهترین و عملی ترین اسفیگموگرافها دستگاهی موسوم به کبسول اسیوگرافیک پاشن (۱) است که معمولا برای ترسیم نبض شریان بازو بکار میرود. *

تفسیر اسفیگموگرام - منحنی نبض شریانی که در واقع ترجمان تغییرات قلبی فشار خونست در هر دوره ضربان قلب شامل دو مرحله بوده و از دو موج ترکیب میشود (ش ۱۹):



ش ۱۹ - اسفیگموگرام طبیعی رادیال

۱ - مرحله سیستولی (مطابق با دیاستول شریان) که نمودار آن موج اصلی یا اولی abc است ۲ - مرحله دیاستولی (مطابق با سیستول شریان) که از نقطه c شروع شده و تا شروع موج اصلی ضربان بعدی ادامه دارد ، در ابتدای این مرحله یا عبارت دیگر در روی شاخه نزولی abc ، موج ثانوی d یا موج دیکروت دیده میشود (دیکروتیسم فیزیولوژی) که معلول بسته شدن دریچه های سیگه و تئیدائورت تحت اثر ضربه خون برگشت کننده است . چنانچه میدانیم موج دیکروت در موارد طبیعی بتوسط دست حس نمیشود .

در اسفیگموگرام شرائین مجاور قلب (ائورت و شریان تحت

۱ - Capsule oscillographique de Pachon

* - برای توضیحات در باره شرح اسبابها و تکنیک اسفیگموگرافی به کتاب فیزیولوژی تألیف نویسنده مقاله رجوع شود

تر قوه) علاوه بر امواج فوق امواج اضافی دیگری قبل از موج اصلی موسوم بامواج اناکروت (۱) دیده میشود (اناکروتیسم فیزیولوژیک) که عبارتند از: موج انقباض دهلیزی، موج نمودار انقباض ایزومتریک بطن، موج عکس العمل ارتجاعی ائورت (در نتیجه ریختن خون بداخل آن).

بعلاوه گاهی بعد از موج دیکروت طبیعی، امواج سومی و چهارمی دیده میشوند که مربوط به تشنجات نوسانی جدار شریان بوده و بامواج ارتجاعی (۲) موسوم میباشند (کاتاکروتیسم فیزیولوژیک) (۳).

تغییرات فیزیولوژیکی اسفیگموگرافی - امواج نبض در حال طبیعی دائماً شبیه هم نیست. در واقع موج اصلی و موج دیکروت هر کدام تحت تأثیر عوامل مختلف تغییراتی مینمایند که دانستن این عوامل از نظر پی بردن به علت تغییرات اسفیگموگرام در موارد مرضی کمال اهمیت را دارد.

امپلی تود یا دامنه موج اصلی نبض که نمودار فشار افتراقی (۴) و یا بعبارت دیگر قوت حقیقی نبض میباشد با در نظر گرفتن مکانیسم تولید موج و بر طبق فرمول $E = \frac{1}{4} m V^2$ تابع و نتیجه چهار عامل ذیل میباشد:

- ۱- قدرت انقباض قلب (نسبت مستقیم)
 - ۲- شدت جریان سیستولی (مقدار خونیکه در هر سیستول از قلب خارج میشود) (نسبت مستقیم)
 - ۳- مقاومت سوراخ دریچه ائورت (تنگی و گشادی) (نسبت مستقیم)
 - ۴- فشار خون شریانی (نسبت معکوس).
- امپلی تود موج دیکروت نیز تابع سه عامل ذیل است:

۱ - anacrotic ۲ - onde élastique

۳ - Catacrotisme physiologique

۴ - pression différentiel

۱- مقدار خون برگشت کننده (نسبت مستقیم)

۲- سرعت رفع انقباض قلب (نسبت مستقیم)

۳- فشارخون شریانی (نسبت معکوس)

چنانچه ملاحظه میشود امپلی تود موج اصلی نبض نتیجه چندعامل است که یکی از آنها فشار خونست ، و چون این عوامل همه با هم و در آن واحد روی موج نبض تأثیر دارند و ترکیبات ممکن تغییرات همزمان عوامل فوق زیاد است استخراج فرمولی که تغییرات موج نبض را بر حسب يك عامل فقط در نظر بگیرد فاقد ارزش است ، معهذ این نبض و فشار خون رابطه ذیل را میتوان در نظر گرفت : هر وقت که تغییرات فشار شریانی بعالت قلبی باشد (افزایش قدرت انقباضی قلب ، افزایش دبی سیستولی) تغییرات نبض و فشار خون در جهت واحد بوده و هر وقت که تغییرات فشار خون بعالت عروقی باشد تغییرات نبض و فشار خون در جهت مخالف است .
مهمترین تغییر فیزیولوژیکی اسفیکموگرام آریتمی و انیزوسفیکمی تنفسی است (۱) آریتمی تنفسی عبارتست از تغییرات ادواری تعداد جریانات نبض که مقارن با آریتمی تنفسی قلب و معلول همان علت است (اثر مرکز تنفسی روی مرکز پیازی قلب) *

آنیزوسفیکمی تنفسی نیز عبارتست از تغییرات ادواری دامنه امواج نبض مقارن با مراحل دم و بازدم (ش ۲۰) که معلول تغییرات تنفسی فشار منفی داخل قفسه سینه و تغییرات ادواری ریتم قلب است که این دو عامل بطور جداگانه یا توأم سبب تغییر دبی سیستولی (شدت جریان) میشوند .
و در نتیجه هنگام دم دامنه امواج اصلی نبض کوچک شده و هنگام بازدم طبیعی و یا مختصری بزرگتر از طبیعی میشود . امپلی تود امواج دیگر و

۱ anisosphmie respiratoire

* - بقسمت اول مقاله در شماره ۱۰ و ۱۱ و ۱۲ سال پنجم نامه دانشکده پزشکی رجوع شود



ش ۲۰ - اریتمی و انیزوسفیگمی تنفسی

بعکس امواج اصلی هنگام دم بزرگ و هنگام بازدم کوچک میشود .
 انیزوسفیگمی بطور طبیعی در تنفس عادی کمتر محسوس بوده و بیشتر در تنفس عمیق و طویل مشاهده میشود . این نکته را نیز متذکر میشود که اریتمی و انیزوسفیگمی تنفسی دو کیفیت جداگانه میباشند که ممکنست توأمأ و یا علیحده مشاهده گردند .

تغییرات ۵- رضی اسفیگموگرام - تغییرات اسفیگموگرام را در امراض مختلف قلب و عروق بطور کلی میتوان در جدول ذیل خلاصه نمود .

جدول سینوپتیک تغییرات اسفیگمی گرام

<p>۱ - تاکی سفیگمی (تاکی کاردی سینوزال - پاروکسی ستیک - فلوتر)</p>	
<p>۲ - برادی سفیگمی (برادی کاردی سینوزال - برادی کاردی بواسطه بلوکاژ و برادی کاردی نودال)</p>	<p>A - تغییرات ریتم</p>
<p>منظم (اریتمی سینوزال تنفسی و غیر تنفسی - بی ژمینسم) غیر منظم (اریتمی سینوزال غیر منظم - اریتمی کامل - فلوتر غیر منظم)</p>	
<p>مجزا } غیر منظم منظم (نبض دو تایی و سه تایی) مسلسل (تاکی کاردی پاروکسی ستیک)</p>	<p>۳ - آنیزوریتمی ۴ - اکستراسیستول</p>
<p>۱ - کاذب (اکستراسیستول) ۲ - حقیقی (اریتمی سینوزال - بلوکاژ نا کامل)</p>	<p>۵ - وقفه</p>
<p>۶ - کاتا کروتیسم (هیبر سمپاتی کوتونی)</p>	


۱- نبض قوی (عظم قلب و ازدیاد فشار قلبی) ۲- دیکروتیسم مرضی (حصبه) ۳- نبض ضعیف (ضیق انورت) ۴- آنیزوسفیگمی } منظم (نبض متناوب - نوسانات تروپ هرینگ - تنفس) غیر منظم (اریتمی کامل)	B - تغییرات امپلیتود
۱- نبض کفه (نبض پیری و تصلب شراین) ۲- نبض قلاب (عدم کفایت دریچه انورت) ۳- نبض شکل قلاب و کفه (اتروم و اتساع انورت)	C - تغییرات شکل

A - تغییرات ریتم - ۱ - در تاکیسفیگمی تعداد امواج زیادتر از طبیعی و فواصل آنها کمتر از طبیعی ولی همه با هم مساوی هستند (ش ۲۱). تاکیسفیگمی معلول تاکیکاردی سینوزال، تاکیکاردی پاروکسیستیک و یا فلوتر منظم است.



ش ۲۱ - تاکیسفیگمی

۲ - در برادیسفیگمی تعداد امواج کمتر از طبیعی و در نتیجه فواصل آنها زیادتر از طبیعی میشود (ش ۲۲).



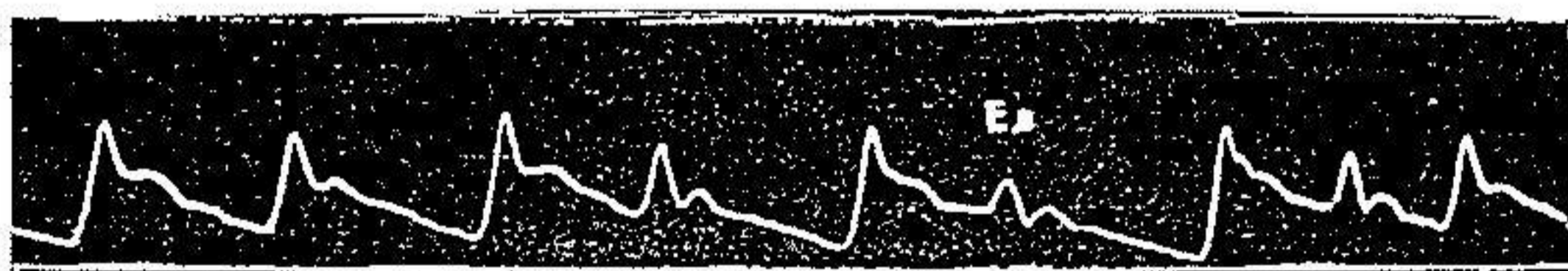
شکل ۲۲ - برادیسفیگمی

برادیسفیگمی نیز معلول برادیکاردی سینوزال و یا نودال یا برادیکاردی حاصله در بلوکاژ کامل دهلیزی و بطنی است.
 ۳ - در آنیزوریتمی فواصل امواج بطور منظم یا غیر منظم نامساوی میباشند. آنیزوریتمی منظم در اریتمی سینوزال و در بی ژمینیسیم و تری

ژمینیسیم دیده میشود (بعد از هر يك يا دو ضربان طبیعی يك ضربان اكستر
اسیستولی مشاهده میگردد). آ نیز و رتیمی غیر منظم در اریتمی سینوزال،
فلوتر غیر منظم و اریتمی کامل دیده میشود.

چنانچه ملاحظه میشود تغییرات فوق در موارد تاکیسفیگمی
براد یسفیگمی و آنیزوریتمی غیر منظم به تنهایی مشخص بیماری اصلی
نبوده و بنابراین از روی اسفیگموگرام فقط نمیتوان در این موارد بمرض
اصلی پی برد.


۴- در انواع اكستراسیستول امواج اضافی پیش رسی مشاهده میشود
که فاصله آن نسبت بموج طبیعی ماقبل کمتر از مابعد است. این امواج
اكستراسیستول ممکنست بطور مجزا و منفرد و بشکل منظم یا غیر منظم
(ش ۲۳) مشاهده گردیده و یا بطور مسلسل (تاکیکاردی پارو کسی ستیک)
دیده شوند.



ش ۲۳ - اكتراسیستول مجزا و غیر منظم

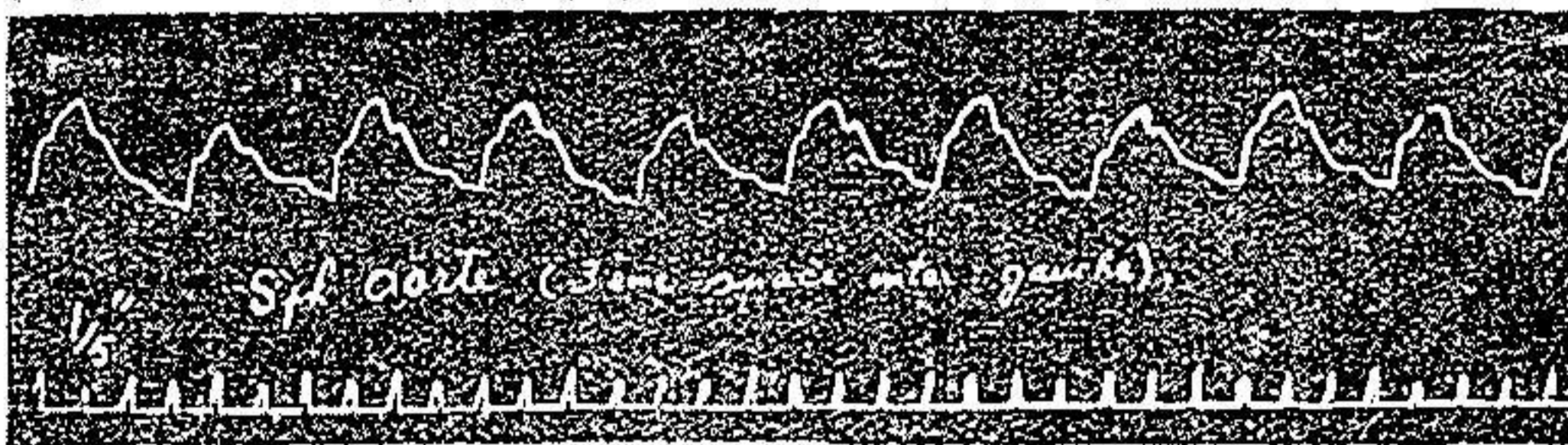
در روی اسفیگموگرام از نظر مبدأ اكتراسیستولها فقط تمیز Ex
دهلیزی از بطنی امکان پذیر میباشد. در اكتراسیستولهای بطنی مجموع مدت
يك سیستول طبیعی و Ex بعد از آن مساوی دو سیستول طبیعی است و
حال آنکه در Ex دهلیزی کمتر از آنست. چنانچه ملاحظه میشود این
يك علامت ساده و در عین حال ثابتی است که سهولت از روی اسفیگموگرام
رادیال تمیز داده میشود.

۵- وقفه (۱) - عبارتست از حذف ضربانات نبض بفواصل منظم یا غیر منظم. این کیفیت در صورتیکه توأم با وقفه قلبی باشد به وقفه حقیقی موسوم بوده که در بلو کاژنا کامل دهلیزی و لپانی و اریتمی سینوزال (شکل وقفه ای) دیده میشود. در صورتیکه فقط وقفه در نبض باشد وقفه کاذب نامیده میشود (شکل ۲۴) و این در موارد اکستراسیستولهای که بواسطه ضعیف بودنش به نبض نمیرسد مشاهده میگردد. تشخیص افتراقی بین دو نوع وقفه از روی اسفیگموگرام غیر ممکن است.



شکل ۲۴ - وقفه کاذب

۶- کاتا کرو تیسیم - در بعضی امراض پس از موج دیکروت امواج سوم و چهارم نیز پدیدار میشود. مثلاً در انوریسم ائورت بعد از موج دیکروت موج سومی تقریباً با همان امپلیتود موج دیکروت در روی اسفیگموگرام قوس ائورت یا رادیال مشاهده میشود (شکل ۲۵ و ۲۶).




شکل ۲۵ - کاتا کرو تیسیم (اسفیگموگرام ائورت در انوریسم قوس ائورت)

در نزد اشخاص هیپرسمپتا تیکوتونیک و اسپاسمو فیل نیز امواج ارتجاعی سوم و چهارم بطور فراوان دیده میشود (شکل ۲۷). بغیر از امواج اضافی فوق که منشاء آنها در سیستم شریسانی است بعضی اوقات امواج



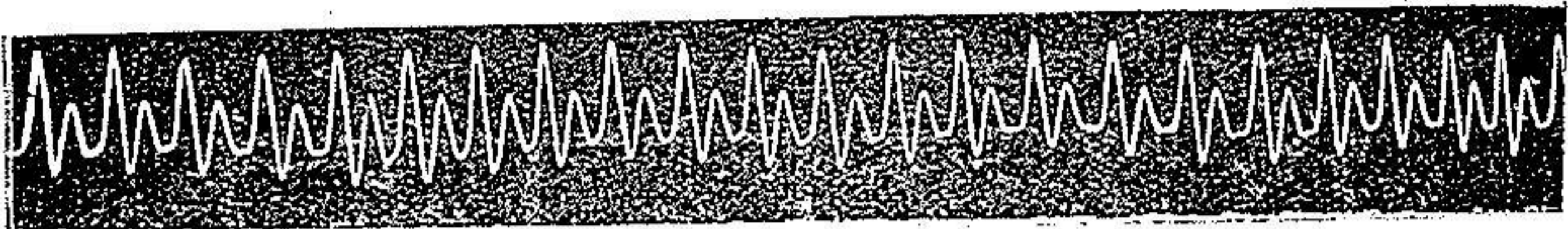
ش ۲۶- کاتا کرو تیسیم مرضی (انور یسم آئورت - اسفیگمو گرام رادیال کاتا کرو ت دیگری مشاهده میگردد که از مبداء قلبی و مربوط بانقباض دهلیزی میباشد. در واقع امواج انقباضی دهلیزها مخصوصاً در مواردیکه دچار عظم نیز باشند به نبض رادیال منتقل شده و بشکل موج کوچکی در آخر قسمت نزولی اسفیگمو گرام مشاهده میگردند. بخصوص در مواردیکه شخص مبتلا به بلو کاژ کامل دهلیزی و بطنی بوده (ریتم $\frac{2}{1}$) در روی هر خط نزولی اسفیگمو گرام سه موج کوچک نمودار سه انقباض متوالی و منفک دهلیزی مشاهده شده است. باید دانست تشخیص این امواج بمناسبت کوچکی فوق العاده شان دقت زیادی لازم داشته و ثبت آنها بتوسط اسفیگمو گرافهای دقیق و با قدرت انبساط زیاد امکان پذیر میباشد.



شکل ۲۷- کاتا کرو تیسیم (امواج الاستیک معلول تشنجات شریانی)

B- تغییرات امپلی تود - ۱- نبض قوی - عبارتست از افزایش امپلی تود امواج اسفیگمو گرام. دامنه امواج اصلی اسفیگمو گرام (قوت نبض) بر طبق آنچه قبلاً ذکر شد، در موارد ذیل بزرگ میشود: افزایش شدت جریان سیستولی (در برادیکاردیها)، عظم قلب و ازدیاد فشار شریانی جبران شده، افزایش فشار افتراقی مانند عدم کفایت دریچه آئورت، بعضی امراض عروقی مانند اریتروما لژی (۱) و غیره.

۲- دیکروتیسم مرضی - عبارتست از افزایش دامنه امواج دیکروت بقسمیکه بتوسط لمس نیز میتوان آنها را حس نمود. دیکروتیسم در امراضی که با نقصان فشار متوسط خون توأم باشند (مانند حصبه) دیده میشود (شکل ۲۸).




شکل ۲۸ - دیکروتیسم مرضی

۳- نبض ضعیف - ضعف نبض و یا بعبارت دیگر نقصان دامنه امواج اصلی اسفینگموگرام در موارد نقصان دبی سیستولی (مانند تنگی دریچه میترال) و ائورت (شکل ۲۹)، نقصان شدید فشار خون و تاکیکاردی سریع (مانند خونرویهای شدید، شوک، ورم پرده صفاق) و بالاخره در امراض عروقی که با انسداد شریانی توأم باشد مانند اندارتریت ابلیترانت (۱) و مرض بوارژه (۲) مشاهده میگردد. در ضیق دریچه ائورت امواج اصلی نبض ضعیف با شب خیل ملانم و رأس مدور میباشد (شکل ۳۰).



شکل ۲۹ - بیماری دریچه میترال



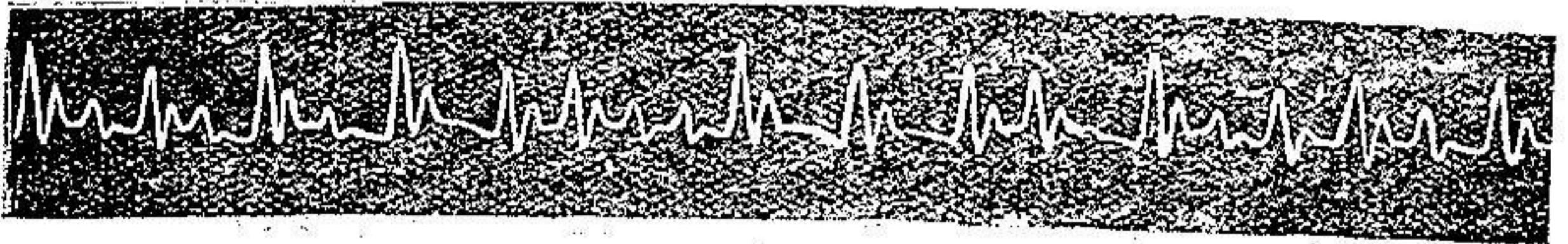
شکل ۳۰ - ضیق دریچه ائورت

۴- آنیزوسفینگمی - عبارتست از تغییرات منظم یا غیر منظم امپلیتود

۱ - Endartérite oblitérante ۲ - Buerger

تکراری امواج نبض


آنیزوسفیگمی غیر منظم مشخص اریتمی کامل می باشد (شکل ۳۱)
که در اینصورت فواصل امواج نیز غیر مساوی و نامنظم میباشد.



شکل ۳۱ - آنیزوسفیگمی غیر منظم (اریتمی کامل)

آنیزوسفیگمی منظم یا ادواری در تناوب نبض، نوسانات «تروب هرینگ» و یا در تحت تأثیر عوامل تنفسی مشاهده میشود، که فقط نوع اول و سوم جنبه کلینیکی دارند.

در تناوب نبض یا اریتمی متناوب (۱) دامنه امواج اصلی نبض یک در میان ضعیف و قوی میشود (شکل ۳۲). تشخیص افتراقی تناوب فقط با بی ژمینیسیم میباشد.



شکل ۳۲ - تناوب نبض

در تناوب امواج ضعیف با امواج قوی مابعد نزدیکتر است و حال آنکه در بی ژمینیسیم امواج ضعیف اکستراسیستول با امواج طبیعی ماقبل نزدیکتر میباشد.

باید دانست تناوب نبض تنها اریتمی است که تشخیص آن بالاخص از روی اسفیگموگرام قطعی میشود چه ECG که در اکثر موارد تغییری

۱ - Alterance

Downloaded from journals.lums.ac.ir on 2026-05-04

نموده و از روی MCG نیز تشخیص تغییر متناوب امپلیتود امواج بخصوص در مواردیکه آنیزو کاردی تنفسی نیز توأم باشد مشکل میباشد .
آنیزوسفیکمی تنفسی - آنیزوسفیکمی تنفسی بطور مرضی در تحت تأثیر سه دسته عوامل ذیل پدیدار میشود : ۱- علل دینامیکی ۲- علل مکانیکی ۳- علل خارج سینه ای .

۱- علل دینامیکی - بطور کلی نظر باینکه آنیزوسفیکمی تحت تأثیر تغییر کشش صدري (۱) ایجاد میشود بنابراین هر مرضی که قابلیت ارتجاع ریتین را زیاد و یا مقاومت و تنوس قلب و عروق داخل سینه را کم کند آنیزوسفیکمی طبیعی را شدیدتر نموده بقسمیکه در تنفس عادی و سطحی نیز بخوبی آشکار میشود. بنابراین در امراض دستگاه تنفس مانند پنوموپاتی حاد ، تصلب ریوی ، پنوموتراکس مصنوعی و در امراض دستگاه گردش خون مانند عدم کفایت قلب چپ و اتونی اورت آنیزوسفیکمی تنفسی آشکار میشود . در این دسته آنیزوسفیکمی ها دامنه امواج نبض در مرحله دم کوچک و در مرحله بازدم بزرگ و حد وسط هنگام وقفه تنفس (۲) است .
۲- علل مکانیکی - در پریکاردیت اکسوداتیو و چسبندگی پریکارد (سمفیز پریکارد و مدیاستینال) دامنه امواج نبض در مرحله دم کوچک در مرحله بازدم بزرگ و حداکثر آن دروقفه تنفس است . باید دانست گاهی بطور نادر در چسبندگی مدیاستن نبض معکوس مخالف (۳) دیده میشود باین معنی که دامنه امواج در دم بزرگ و در بازدم (زفیر) کوچک میشود .

۳- علل خارج سینه ای - در بعضی امراض مانند تومر حنجره - خناق

۱ - Aspiration thoracique ۲ - apnée

۳ - Pouls pardoxe inverse


نظر بصعوبت ورود هوا هنگام دم طبیعتاً تنفس عمیق گشته و لذا آن نیز وسفیگمی پدیدار میشود. در مواردیکه بعلت نقص مادرزادی شریان تحت ترقوه‌ای بین استخوان ترقوه و دنده اول فشرده باشد هنگام دم این فشردگی زیاد شده و بالنتیجه سبب کوچک شدن دامنه امواج نبض را دیال میگردد. چنانچه ملاحظه میشود علل و عوامل فوق بقدری متعدد و مختلف است که در نتیجه از روش کلینیکی آن نیز وسفیگمی تنفسی می‌کاهد و کیفیتی را که بحث در آن قابل ملاحظه است از دایره سمیولوژی خارج میسازد. در واقع اگر بجای مکانیسم انواع مختلف آن نیز وسفیگمی تأثیرات متعدد و متقابل تنفس را روی گردش خون (قلب، شراین، وریدها) در نظر بگیریم جز این نبایستی باشد. اتساع ائورت و عروق بزرگ قاعده قلب تحت تأثیر کشش صدری، اثر تنفس روی قدرت انقباض و تنوس قلب راست و چپ در مراحل سیستول و دیاستول، اثر روی ریتم قلب، روی فشار داخل شکم، روی سرعت گردش خون ریوی، روی تنوس عروق محیطی همه از تأثیرات تنفسی روی گردش خون میباشند.

در این پولی مرفیسم فقط چند مورد هستند که بیشتر شایع بوده و بیک سندرم مرضی شباهت بیشتری دارند معذک در این قسمت نبایستی زیاده روی نموده و همیشه در اخذ نتیجه قطعی باید با احتیاط و دقیق بود. آن نیز وسفیگمی نوع تروب هرینگ (۱) در مواردیکه گردش خون موضعی غیر طبیعی باشد بعلت تولید رفلکس‌های عروقی محیطی و موضعی ایجاد میشود.

C- تغییرات شکل - ۱ - نبض کفه (۲) - در تصلب شراین و آتروم

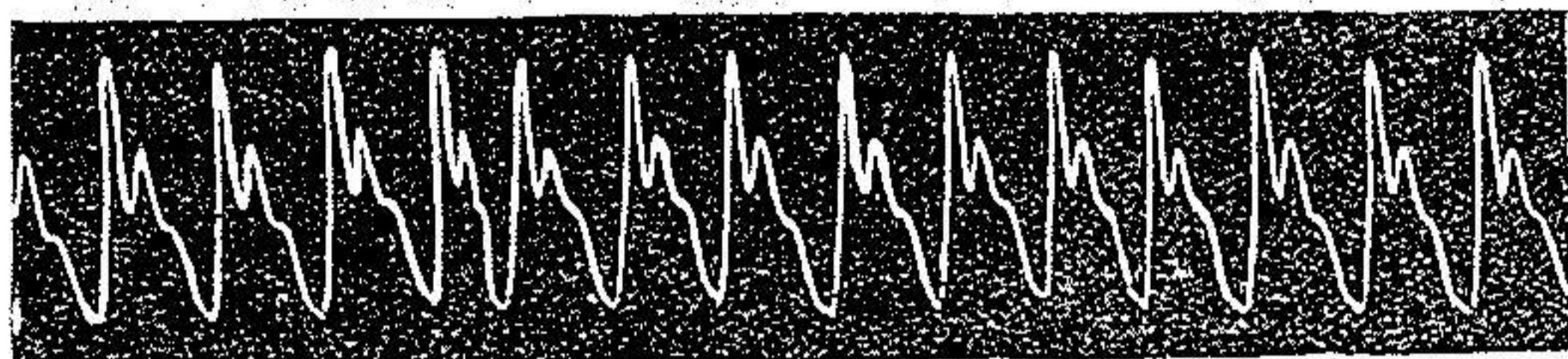
۱ - Traub Hering ۲ - pouls à plateau (pulsus tardus)

اثرات رئوس امواج اصلی اسفینگموگرام تبدیل بخط افقی کوتاهی شده (بعلت افزایش مدت تخلیه بطن) شیب قسمت نزولی نیز بعلت نقصان ارتجاعیت شریان کم میشود در نتیجه امواج دیکروت نیز خفیف و اکثراً غیر مرئی میشود (شکل ۳۳).



شکل ۳۳- نبض کفه (تصلب شرایین)

۲- نبض قلاب (۱) - در بیماری عدم کفایت دریچه ائورت موج اصلی سریع مرتفع رأس آن تیز و شیب قسمت نزولیش زیاد میشود در نتیجه موج دیکروت نیز شدیدتر از طبیعی ظاهر میگردد (شکل ۱۶).



شکل ۳۴- نبض شکل قلاب (عدم کفایت دریچه ائورت)

۳- نبض مرکب کفه و قلاب - در مواردیکه عدم کفایت دریچه ائورت توأم با اتروم ائورت یا ضیق دریچه ائورت باشد، منحنی نبض شکل مرکب کفه و قلاب را بخود میگیرد باین معنی که موج اصلی مرتفع و نسبتاً سریع بوده ولی در عین حال رأس آن دارای قسمت افقی کوچکی مانند کفه میباشد.

نتیجه

۱- آزمایش اسفینگموگرافی در بسیاری از امراض دستگاہ گردش خون کمک مؤثری به تشخیص کلینیکی نموده و بعلاوه در امراض عروق

۱ - poulx à crochet (pulsus celer et altus)

نیز اطلاعات جالبی از تغییر خواص سیستم شریانی میدهد .

۲- تغییرات حاصله در روی اسفیکموگرم فقط در موارد معدودی
بتنهائی مشخص و ممیز بیماری میباشد (۱) مانند اکستراسیستول اریتمی
متناوب ، اریتمی کامل ؛ عدم کفایت دریچه ائورت ، تصلب شرایین) .

۳- در مواردیکه تغییرات اسفیکموگرام مشخص نباشد بتوسط
توأم نمودن آن با الکتروکاردیوگرافی یا مکانو کاردیوگرافی سیستماتیک
و تفسیر توأم تغییرات همزمان مشهوده در روی دیاگرام قلب و شریان
تشخیص نوع بیماری و درجه اختلال عمل فیزیولوژیکی دستگاه گردش
خون بطور واضح و قطعی تائید میشود .

۱ - pathognomonique

تقاضا از خوانندگان این مقاله

در قسمت اول این مقاله که در شماره ۱۰ و ۱۱ و ۱۲ سال پنجم نامه
دانشکده پزشکی بچاپ رسید اغلاطی روی داده است که ممکن است مفهوم
جملات را تغییر دهد علیهذا از خوانندگان تقاضا میشود اغلاط زیر را در نخستین
بخش مقاله تصحیح فرمایند .

صفحه	سطر	غلط	صحیح
۵۰۲	۱	سیستماتیک	سینماتیک
۵۰۳	۱۴	«	«
۵۰۸	۸	مراجعه نموده	مراجعه نموده اند نشان داده
۵۱۳	۱۷	فاصله آن	فاصله آن از سیستول قبلی کمتر
۵۱۴	۸	کمتر یا مساوی	کمتر یا مساوی طبیعی دیده میشود
۵۱۵	زیر ش ۹	چهار نعل	چهار نعل جلوی سیستولی
۵۱۷	۸	اریتمی منظم	اریتمی غیر منظم
۵۲۰	۴	این اریتمی	این تنها اریتمی
۵۲۲	۳	تنها دریچه ای	تنها بیماری دریچه ای
۵۲۲	۱۶	MCG پدیدار	MCG تغییر پدیدار